ünster.1930 № 5 Med Diss.

Aus der Landes-Heilanstalt Neustadt in Holstein.

Encephalographische Untersuchungen bei chronischen Geisteskranken.

*

INAUGURAL-DISSERTATION

zur

Erlangung der Doktorwürde der Hohen Medizinischen Fakultät der Westfälischen Wilhelms-Universität zu Münster (Westf.)

vorgelegt von

Werner Eberhard
Assistenzarzt
aus Neustadt i. Holstein.

1 - 9 - 3 - 0

Gedruckt in der Dissertations-Druckerei Robert Kleinert, Quakenbrück.

Dekan: Herr Professor Dr. Esch.
Referent: Herr Professor Dr. Kehrer.

R. UNIV.
BIBLIOTHEEK
LEIDEN

Gedruckt mit Genehmigung der Medizinischen Fakultät
der Westfälischen Wilhelms-Universität zu Münster i. W.

Dem Andenken meines Vaters!

Digitized by the Internet Archive
in 2026

https://archive.org/details/IA41555425_0116

„Encephalographische Untersuchungen bei chronischen Geisteskranken."

Das Verfahren, eine Kontrastwirkung der liquorführenden Räume durch deren Luftfüllung am Lebenden oder Füllung mit einer Baryumsulfataufschwemmung an der Leiche (Heidrich, Winkler u. a.) zu erzielen und so diese zur Darstellung zu bringen, hat seit seiner Einführung durch Dandy, Bingel und Wideroe die Gehirndiagnostik sehr gefördert. Neben dem Studium der normalen Gehirnanatomie ist es vor allen Dingen geeignet, uns über pathologische Hirnveränderungen Aufschluß zu geben. Die anfangs eng begrenzte Indicationsstellung ist mehr und mehr erweitert worden. Es ist selbstverständlich, daß man die Luftfüllung zunächst in solchen Fällen vornahm, wo grobe Störungen im Bereiche des Liquorsystems anzunehmen waren. So fand die Encephalographie vor allen Dingen ihr Anwendungsgebiet in der Tumordiagnostik. Inzwischen sind encephalographische Studien bei fast allen Erkrankungen des Centralnervensystems gemacht worden, besonders nachdem die relative Ungefährlichkeit des Eingriffes erkannt wurde. Die Ansichten der verschiedenen Autoren über Indication und Wert der Encephalographie gehen jetzt einstimmig dahin, daß sie zwar ein sehr wertvolles diagnostisches Hilfsmittel darstellt, aber durchweg nur als letztes Glied der klinischen Untersuchungen zur Anwendung zu kommen hat. In vereinzelten Fällen ist sie unbedingt angezeigt. So kann uns in manchen Fällen von Gehirntumoren nur die Encephalographie genauen Aufschluß geben; allein schon die Menge des ausfließenden Liquors läßt hier in dieser Richtung Schlüsse ziehen. In Fällen von Hydrocephalus ist nur die Encephalographie mit der ergänzenden Liquorpassage- und Resorptionsprüfung in der Lage, die Art desselben zu bestimmen und damit die entsprechende chirurgische Behandlung festzulegen (Foerster). Die Diagnostik der traumatischen Gehirnerkrankungen (Epilepsie, Psychosen und Neurosen) ist durch die Encephalographie sehr gefördert worden (Foerster, Koschewnikoff, Schwab u. a.). Koschewnikoff steht auf dem Standpunkt, daß man einen Epileptiker heute ohne vorhergehende Encephalographie nicht operieren dürfe. Bei progressiver

Paralyse sind wir in der Lage, durch Encephalographie gewisse Schlüsse hinsichtlich der Prognose zu ziehen (Herrmann und Herrnheiser, Guttmann und Kirschbaum). Auch zu therapeutischen Zwecken ist die Liquorausblasung empfohlen worden, so in manchen Fällen von Epilepsie, besonders im Status epilepticus, und bei epidemischer Genickstarre (Bingel). Die durch Foerster in Deutschland eingeführte Liquorresorptions- und Passageprüfung stellt eine wertvolle, in manchen Fällen unumgängliche Ergänzung der Encephalographie dar.

Bei meinen encephalographischen Studien ging ich von folgenden Fragestellungen aus:

1. Inwiefern ist es möglich, klinische Besonderheiten mit dem encephalographischen Befund in Einklang zu bringen, bezw. diese durch das Encephalogramm zu deuten?
2. Ist in Erweiterung der ersten Frage die Encephalographie in der Lage, Form und Grad eines organischen Prozesses zu bestimmen?
3. Inwieweit ist die Liquorresorptionsprüfung geeignet, die Deutungsmöglichkeit des Encephalogramms zu erweitern?
4. Welche prognostische und therapeutische Ausblicke gestattet die Encephalographie bei Geisteskranken?

Diese Fragestellungen kehren in beinahe allen Arbeiten wieder, je nach dem Untersuchungsmaterial und der Untersuchungsart. Bei Geisteskranken sind indessen bisher am wenigsten encephalographische Studien gemacht worden. Immerhin versuchte man auch dort schon, diesen Fragen gerecht zu werden, so bei der progressiven Paralyse und der Schizophrenie. Auf die einschlägige Arbeit von Guttmann und Kirschbaum über progressive Paralyse ist schon hingewiesen worden. Guttmann hat ferner bei der Schizophrenie die Frage aufgeworfen, inwieweit die Encephalographie mit Liquorresorptionsprüfung Aufklärung zu geben vermag über Art und Ausdehnung des vorliegenden organischen Prozesses. Bei meiner Arbeit lege ich indessen das Hauptgewicht auf die vierte Frage, da sie notwendigerweise den Anstaltspsychiater am meisten interessieren muß.

Zur Ausführung der Liquorausblasung sind drei Wege möglich. Die endolumbale Punktion ist am einfachsten auszuführen. Jedoch sollen hierbei die Nebenwirkungen am stärksten sein infolge der stärkeren Liquorströmung (Bingel). Die suboccipitale Punktion wird an sich besser vertragen, ist aber nicht völlig ungefährlich. Beide Methoden sind contraindiziert in Fällen, wo

Verdacht auf Tumor der hinteren Partien des Hirns besteht. In solchen Fällen ist die Ventrikelpunktion (Ventrikulographie) indiciert, die am besten vertragen wird, sofern sie nicht in die Ventrikel derjenigen Hirnhälfte erfolgt, in der der Tumor liegt (Coenen-Kehrer). Bei der Liquorpassageprüfung ist sie unumgänglich. Sie liefert gute Ventrikelbilder und bietet die einzige Möglichkeit bei Hydrocephalus occlusus, die Ventrikel darzustellen, hingegen kommen bei der Lumbalmethode die Hirnfurchen gleichmäßiger zur Darstellung.

Die Encephalographie wird als ein relativ ungefährlicher Eingriff angesehen. Fleischhauer gibt die Mortalität bei Gehirnkranken mit 1 % an, während bei Gehirngesunden bisher von keinen Todesfällen berichtet worden sei. Selbstverständlich ist die Mortalität abhängig von der Art des Untersuchungsmaterials.

Die Technik wird verschieden gehandhabt. Ich verweise auf die Arbeiten von Foerster, Wartenberg und Bingel. Ich bediente mich der endolumbalen Punktion und ersetzte je 10 ccm ausfließenden Liquor, welcher in einem Meßzylinder aufgefangen wurde, durch entsprechende Luftmengen mittels Recordspritze. Da sich die Luft im Schädel infolge der Erwärmung ausdehnt, führte ich durchschnittlich 10 ccm Luft weniger ein. Jedes forcierte Verfahren, wie Absaugen des Liquors oder stärkere Bewegung, ist zu vermeiden. Da bei sehr lebhaftem Liquorabfluß die Beschwerden am stärksten sind, ließ ich in solchen Fällen kleine Pausen eintreten durch Einführung des Mandrins. Die Patienten nahmen sitzende Stellung ein. Ich glaube, daß dabei die Bedingungen für den Luftliquoraustausch am günstigsten sind, und was das wesentlichste ist, beide Hemisphären stehen unter den gleichen Bedingungen. Aus letzterem Grunde wurde eine Seitwärtsneigung des Kopfes streng vermieden. Lediglich eine leichte Flexion des Kopfes wurde gestattet, da dabei die Beschwerden am geringsten sind. Kam der Liquorabfluß ins Stocken, so genügte meist eine leichte Extension des Kopfes bis zur graden Haltung oder es wurde eben geduldig gewartet. Gerade das recht häufig vorkommende Stocken des Liquorausflusses, wobei mitunter ein Teil der eingeführten Luft wieder herauskommt, kann zu einer vorzeitigen Beendigung des Eingriffs verführen. Ich habe die Erfahrung gemacht, daß bei einem vollständigen Luftliquoraustausch der immer spärlicher fließende Liquor schließlich sanguinolent wird und möchte dies ganz allgemein als Anhaltspunkt dafür ansehen, daß soviel Liquor als möglich entleert ist. Eine vollständige Liquorentleerung ist selbst-

verständlich unmöglich. Die anfänglich eingeführten geringen Luftmengen von 40 bis 100 ccm genügten sicher nicht, um in allen Fällen einwandfreie Bilder zu erhalten. Wartenberg will häufig mit verhältnismäßig kleinen Luftmengen durchaus brauchbare Bilder erhalten haben. Sicher trifft dies nur für Ausnahmefälle zu. Das gleiche gilt von seiner Behauptung, daß die Güte der encephalographischen Bilder keineswegs mit der eingeführten Luftmenge einhergehe. Er gibt aber weiterhin zu, daß bei vergleichenden Aufnahmen mit verschiedener Luftfüllung dann wichtige Einzelheiten fehlten, wenn weniger Luft eingeblasen war. Die geradezu katastrophalen Folgen durch ungenügenden Luftliquoraustausch hinsichtlich völlig unbrauchbarer Bilder, allerdings unterstützt durch absichtlich extremsten Lagerungswechsel, zeigt die Arbeit von Weber. Es muß dabei allerdings die leichtere Deformierbarkeit des an sich weicheren kindlichen Gehirns durch die Luft mit in Rechnung gesetzt werden. Aber auch beim Erwachsenen können die Folgen durch ungenügenden Luftliquoraustausch noch recht groß sein, wie die Ausführungen von Guttmann recht anschaulich zeigen und vielleicht am besten der bekannte Selbstversuch von Koschewnikoff. Sobald der Luftliquoraustausch nicht vollständig ist, steigt die Luft bei Lagerungswechsel in den jeweils höchst liegenden Teil auf, und das „Fangballspiel" der Ventrikel beginnt. Guttmann fordert daher in allen Fällen, wo offensichlich ein ungenügender Luftliquoraustausch stattgefunden hat, und im Bild Ventrikelasymmetrien, Nichtfüllung beider Ventrikel usw. bestehen, nach den ersten Aufnahmen nach Lagerungswechsel des Patienten Kontrollaufnahmen zu machen. Ich kann dieser Ansicht nur beipflichten. Was man dabei aber erreicht, ist nur die Ueberzeugung, daß eben unter diesen Umständen kein brauchbares Bild zu erhalten ist. Goldbeck-Löwe durchleuchtet vor der Aufnahme die Patienten und gleicht durch Lagerungswechsel das Liquorniveau beider Ventrikel aus, um so vergleichbare Ventrikel zu erhalten. So verlockend dies erscheinen mag, entspricht es eben doch nicht dem Ideal. Es gilt, die Fehlerquellen auf ein Minimum zu reduzieren. Dazu ist die strikteste Einhaltung einer Lage während des Eingriffs und der Röntgenaufnahme unbedingt erforderlich, die zu möglichst vollständigem Luftliquoraustausch in beiden Hemisphaeren führt. Ich ließ daher auch die Frontalaufnahmen in sitzender Stellung vornehmen, lediglich die seitlichen Aufnahmen wurden aus technischen Gründen in liegender Stellung gemacht. Der vollständige Luftliquoraustausch hat zudem noch den Vorteil, uns über den Grad einer

evtl. Liquorvermehrung zu unterrichten. Schon aus diesem Grunde bedeutet eine unvollständige Liquorentleerung einen bedauernswerten Verzicht. Selbstverständlich wird es immer Fälle geben, wo aus den verschiedensten Gründen eine vorzeitige Unterbrechung indiciert ist.

Da es sich bei meinem Untersuchungsmaterial meist um völlig uneinsichtige Patienten handelte, bin ich nach anfänglich schlechten Erfahrungen dazu übergegangen, eine halbe Stunde vor dem Eingriff eine Spritze (Morphium-Skopolamin 0,01 und 0,0005) subcutan zu verabreichen, was denselben für beide Teile wesentlich angenehmer gestaltete. Die üblichen Erscheinungen wie Uebelkeit, Erbrechen, Kopfschmerzen, Schweißausbruch, Pulsveränderungen wurden fast regelmäßig beobachtet. Uebelkeit oder Erbrechen traten regelmäßig auf, Kopfschmerzen fast immer (bei einigen Katatonen waren keine Anhaltspunkte dafür zu erlangen), Schweißausbruch trat etwa in der Hälfte der Fälle ein, während Pulsveränderungen immer auftraten, wobei Pulsbeschleunigung und Pulsverlangsamung sich die Wage hielten. Kollapszustände, die eine medikamentöse Behandlung erforderten, traten nie auf. Epileptische Anfälle wurden bei Epileptikern während oder nach der Operation nicht beobachtet. Angaben über die während der Lufteinblasung auftretenden Empfindungen konnte ich nur in einem Falle erhalten. Der Patient, ein Encephalitiker, gab an, daß im Augenblick der Lufteinblasung ein Gürtelgefühl in Brust und Rücken eintrete. Das Aufsteigen ins Gehirn empfand er nicht. Immerhin wurde das Lufteinblasen fast immer empfunden, was sich durch eine mehr oder weniger starke motorische Unruhe kundgab, die parallel ging mit dem dabei aufgewandten Druck. Aus diesem Grunde schon ist jedes forcierte Einblasen zu vermeiden.

Es wurden in jedem Fall mindestens 2 Aufnahmen gemacht, und zwar eine occipito-frontale und eine oder zwei Seitenaufnahmen. Fronto-occipitale Aufnahmen in sitzender Stellung konnten aus technischen Gründen nicht gemacht werden, und so verzichtete ich lieber darauf. In einem Falle wurden aus Gründen, wie sie Guttmann angegeben hat, nach Lagerungswechsel Kontrollaufnahmen gemacht. Verschiedene Bilder wurden von diesem Kranken nicht erhalten. Er wurde trotzdem später noch einmal encephalographiert (die erste Einblasung wurde wegen starker motorischer Unruhe vorzeitig beendet), wobei 30 ccm Liquor mehr abgelassen wurden. Wesentliche Unterschiede waren jedoch gegenüber den ersten Aufnahmen nicht festzustellen. Trotz-

dem möchte ich nach den Erfahrungen, die verschiedene Autoren gemacht haben, davor warnen, diesen Fall zur Regel zu machen. Serienaufnahmen bei fraktioniertem Luftliquoraustausch konnte ich leider nicht machen. In einem Falle machte ich Serienaufnahmen zum Studium der Luftresorption. Die Luft wurde in diesem Falle sehr langsam resorbiert. Auch die Jodausscheidung bei der Liquorresorptionsprüfung zeigte eine starke Verzögerung.

Bei der Encephalographie gibt es eine Reihe von Fragen zu stellen. Anfangs begnügte man sich mit der Deutung der nach beendigter Operation erhaltenen Bilder. Koschewnikoff hat durch seinen Selbstversuch, wobei er die einzelnen Füllungsstadien und später die Resorption der Luft durch Serienaufnahmen prüfte, zu weiteren Fragen angeregt. Eine gleich große Bedeutung ist der Liquorresorptions- und Passageprüfung beizumessen, und schließlich sind die Liquorveränderungen während und nach der Operation von Interesse.

Es sind folgende Fragen zu beantworten:

1. Wie geht die Luftfüllung der liquorführenden Räume vor sich? (Erschließung der liquorführenden Räume.)
2. Wie und in welcher Zeit wird die Luft wieder ausgeschieden? (Luftresorption.)
3. Wie arbeiten die liquorbereitenden und liquorresorbierenden Organe?
4. Wie reagieren die liquorbereitenden Organe auf den Luftliquoraustausch?

Bei der Stellungnahme zur ersten Frage möchte ich wieder den Fall Koschewnikoff anführen. Die Serienaufnahmen bei fraktioniertem Luftliquoraustausch zeigten dort eine völlig ungleichmäßig vorsichgehende Luftfüllung, wodurch ihm Deutungen möglich gemacht wurden, wie sie lediglich bei einer Endaufnahme nicht möglich gewesen wären. Sehr interessant in dieser Richtung ist auch der von Goldbeck-Löwe angeführte Fall von Hirntrauma, wobei es erst nach 24 Stunden zu einer vollständigen Füllung der Ventrikel kam, nachdem direkt und einige Stunden nach der Operation die Ventrikel überhaupt nicht gefüllt waren. Es handelte sich hierbei also um eine erhebliche Erschließungsstörung. Beim Begnügen mit einer Endaufnahme wäre unweigerlich die Diagnose Hydrocephalus occlusus gestellt worden. Foerster spricht von einem absoluten und relativem Passagehindernis bei Hydrocephalus Occlusus. In beiden Fällen werden die Ventrikel nicht mit Luft gefüllt, jedoch vermag im zweiten

Fall das chemische Agens (Jod-Natrium oder Phenolsulfophthalein) die Ventrikel, wenn auch verzögert, zu passieren. Vielleicht würde der eine oder andere Fall von relativem Hydrocephalus Occlusus durch ausgedehnte Kontrollaufnahmen bezw. Durchleuchtungen seine richtige Deutung finden. Leider entstehen der praktischen Durchführung der sich aus der ersten Frage ergebenden Forderungen ernstliche Schwierigkeiten. Abgesehen von der Kostspieligkeit würde der für die Patienten an sich schon recht unangenehme Eingriff noch sehr in die Länge gezogen. Dazu ist nach dem Eingriff strikteste Bettruhe indiciert, die ja so des öfteren unterbrochen würde. Koschewnikoff mutete dies seinen Patienten nicht zu und hat sich neben anderen Gründen deswegen zu seinem heroischen Selbstversuch entschlossen. Der ersten Frage könnte man lediglich gelegentlich im Einzelfalle gerecht werden.

Zur zweiten Frage ist zum Teil im Obergesagten schon Stellung genommen worden. Sie ist an sich nicht so wichtig wie die erste Frage, bietet aber einiges Interesse bzüglich der dritten Frage, da sicher Zusammenhänge bestehen zwischen Luftresorption und Liquorresorption. Die dritte Frage hat nach den Arbeiten von Foerster, Schwab und Guttmann die encephalographischen Erfahrungen erheblich gefördert. Sie wird durch die Liquorresorptionsprüfung gelöst, auf die ich, insbesondere meine eigenen Erfahrungen, später noch zurückkommen werde.

Die vierte Frage ist m. E. wichtiger als wie sie auf den ersten Blick erscheinen mag. Herrmann und Herrnheiser sowie Tschugunoff haben diese Frage untersucht, von der Erfahrungstatsache ausgehend, daß meist mehr weniger starke meningistische Erscheinungen nach der Encephalographie auftreten und sind, unterstützt durch die Liquoruntersuchungen, zu dem Schluß gekommen, daß diese Erscheinungen als Ausfluß einer aseptischen Meningitis anzusprechen sind. Ich glaube aber Zusammenhänge gefunden zu haben zwischen Hydrocephalus, Liquorveränderung und Liquorresorption, worauf ich später noch zurückkommen werde.

Die Deutung der Encephalogramme ist schwierig, und jedes Encephalogramm bietet ein Problem für sich. (Wartenberg.) Die Ursachen der Nichtfüllbarkeit der Ventrikel können verschieden sein. Bingel warnt davor, eine solche bei lumbaler Einblasung ohne weiteres als Zeichen eines pathologischen Abschlusses anzusehen. Wie weit Fehlschlüsse in dieser Richtung möglich sind, zeigt der oben zitierte Fall von Goldbeck-Löwe. Die encephalo-

graphischen Bilder werden als launenhaft bezeichnet, und mit Recht warnt Bingel vor zu weit gehenden Deutungen. Immerhin stellt die Encephalographie eine Methode dar, uns über anatomische Verhältnisse beim Lebenden Aufschluß zu geben, eine Art Anatomie in vivo, wie Foerster sie bezeichnet hat. Daß weiterhin die encephalographischen Befunde gegebenenfalls autoptisch kontrolliert werden müssen, ist selbstverständlich. Jedoch ist der encephalographische Befund als Anatomie in vivo dem autoptischen Befund in gewisser Weise überlegen insofern, als das Gehirn nach dem Tode an Volumen zunimmt und es zu einer sehr raschen Liquorresorption kommt. Sehr schwierig kann die Entscheidung sein, inwiefern der encephalographische Befund als pathologisch oder noch als innerhalb der Grenzen des Normalen liegend anzusehen ist. Zu berücksichtigen ist, daß das Gehirn an sich asymmetrisch ist, wobei bekannterweise die linke Hemisphaere meist größer ist. So fand Inglessis, dessen Untersuchungsmaterial allerdings hauptsächlich Geisteskranke betraf, bei welchen die Asymmetrie besonders ausgeprägt sein soll, daß in 66,8 % der linke Ventrikel über den rechten überwiegt, während in 15,4 % der rechte größer ist und in 19,8 % Gleichheit besteht. Ich fand bei meinem allerdings kleinen Untersuchungsmaterial beinahe die gleichen Ergebnisse. Geringe Größendifferenzen der Ventrikel brauchen also kein anormaler Befund zu sein. Das gleiche gilt für die Ventrikelgröße an sich. In beiden Fällen muß man verlangen, daß das physiologische Maß deutlich überschritten ist. Viel wichtiger sind Formveränderungen der Seitenventrikel, die nur zu häufig mit einer Vergrößerung derselben einhergehen. So sieht man bei jeder deutlichen Vergrößerung der Seitenventrikel eine Abrundung der Ventrikelspitzen. Von ganz besonderer Wichtigkeit sind ferner Ventrikelverziehungen, wie sie besonders als Folgezustand von Schädeltraumen auftreten, wobei die Ventrikel durch Narbenzug nach dem Ort des Traumas hingezogen sind. Alle diese Abnormitäten, wozu nur noch Nichtfüllung der Ventrikel, einseitige Ventrikelfüllung, stärkere subarachnoideale Luftansammlungen hinzugefügt seien, können die verschiedensten Ursachen haben und werden nur im Rahmen des gesamten klinischen Befundes ihre Deutung finden können.

Nachwirkungen der Encephalographie, Liquorveränderungen und Liquorresorptionsprüfung.

Beschwerden nach der Encephalographie sind von allen Autoren beobachtet worden. Sie sind im wesentlichen eine Fort-

setzung der bereits während der Operation eingetretenen Beschwerden, wie vor allem Kopfschmerzen und Erbrechen, wozu sich noch mehrweniger starkes Fieber hinzugesellt und gelegentlich ein Opisthotonus und Kernigsches Symptom. Herrmann und Herrnheiser sowie Tschugunoff stellten während und nach der Encephalographie starke Liquorveränderungen fest. Diese Liquorveränderungen dokumentierten sich in einer starken Zellvermehrung, wobei Leukozyten überwogen und einer Eiweißvermehrung, die allerdings hinter der Zellvermehrung etwas zurückbleibt. Bei Paralytikern soll es hingegen zu einer Eiweißverminderung kommen. Man faßt daher das durch die Encephalographie eintretende Krankheitsbild als eine aseptische Meningitis auf. Bei meinen encephalographierten Fällen konnte ich diese Beobachtungen auch feststellen. Meist bestanden 2—3 Tage nach der Encephalographie subfebrile Temperaturen, dagegen traten höhere Temperaturen nur selten auf. In zwei Fällen war ausgesprochener Opisthotonus mit Kernigschem Symptom vorhanden, und die Temperaturen waren auch höher und hielten über 3 Tage an. Ueber Kopfschmerzen wurde stets geklagt, so weit von den Patienten Auskunft zu erhalten war, desgleichen trat gelegentlich Erbrechen auf.

Ich ließ ferner den Liquor untersuchen und entnahm dazu 3 Portionen, nämlich zu Anfang und Ende der Encephalographie sowie 2 Tage später. Es konnte sets eine mehrweniger große Zellvermehrung festgestellt werden, der jedesmal eine Eiweißvermehrung entsprach, jedoch hinkte diese in Anbetracht der manchmal enormen Zellvermehrung etwas nach, worauf Herrmann und Herrnheiser schon hinwiesen. Man könnte erwarten, daß schweren meningealen Erscheinungen auch eine starke Liquorveränderung entsprechen würde. Ich habe allerdings für solche Zusammenhänge keine Anhaltspunkte gefunden. Die Zellvermehrung scheint mir von ganz anderen Umständen abzuhängen, wobei übrigens auch die Mengen der eingeblasenen Luft keine Rolle spielen. Bezeichnen wir einmal die untersuchten Liquorportionen mit A, B und C. Ich habe bei meinem Untersuchungsmaterial gefunden, daß bei B die Zellzahl dann besonders vermehrt war, wenn ein Hydrocephalus internus bestand, während ein Hydrocephalus externus ohne besonderen Einfluß darauf ist. Irgend ein Parallelismus von B und C ist nicht festzustellen. Hingegen fand ich einen Parallelismus bei C zur Liquorresorption. Bei den starken Zellvermehrungen unter C fand ich stets normale Resorptionsverhältnisse, während bei Ver-

zögerung der Liquorresorption die Zellvermehrung unter C immer relativ gering war. Ich glaube diese Befunde folgendermaßen erklären zu können: Durch einen starken Luftliquoraustausch innerhalb der Ventrikel wird ein entsprechend großer Reiz auf die dort befindlichen liquorbildenden Organe gesetzt, der die starke Zellvermehrung zur Folge hat. Dieser Umstand, sowie die Tatsache, daß ein Hydrocephalus externus ohne wesentliche Einflüsse auf die Zellvermehrung ist, legt die Annahme nahe, daß die Ventrikel hauptsächlich als Stätten der Liquorbildung anzusehen sind. Ich nehme ferner an, daß einer verzögerten Liquorresorption eine verzögerte Luftresorption entspricht und umgekehrt, eine Annahme, die ich indessen nur mit einem entsprechend untersuchten Fall belegen kann. Je rascher nun die Luftresorption vor sich geht, umso größer muß der auf die liquorbildenden Organe ausgeübte Reiz sein und so zu einer entsprechend starken Zellvermehrung führen. Der manchmal sehr starken Zellvermehrung unter C ist also keine pathologische Bedeutung beizumessen.

Die Liquoruntersuchungen bei der Encephalographie sowie die Liquorresorptionsprüfungen gewähren uns einen Einblick in das pathophysiologische Geschehen und sind als eine wertvolle Ergänzung der Encephalographie anzusehen. Gerade bei Schizophrenen fand ich in der Mehrzahl eine mehrweniger starke Verzögerung der Liquorresorption, was auf eine fehlerhafte Liquorsteuerung hinzuweisen scheint. Da wir einesteils wissen, daß die Liquorsteuerung dem endokrinen Apparat untersteht und andererseits die Tatsache häufiger endokriner Störungen bei Schizophrenen bekannt ist, läßt sich durch obige Befunde eine Brücke schlagen zu dem pathophysiologischen Geschehen bei der Schizophrenie.

Zum Zwecke der Liquorresorptionsprüfung injicierte ich 2 ccm 10% Jodnatriumlösung i. l. Selbstverständlich wurden intravenöse Vorversuche angestellt. Den Urin untersuchte ich in Abständen von 10—15 Minuten. Bei meinem Untersuchungsmaterial war ich häufig gezwungen, den Urin durch Kathetrismus zu gewinnen.

Der vorliegenden Arbeit liegen 36 Fälle zu Grunde. Die Fälle sind sämtlich aus der Landesheil- und Pflegeanstalt bei Neustadt i. Holstein. Es wurden encephalographiert 14 Oligophrene, von denen 4 gleichzeitig an epileptischen Anfällen leiden, 15 Schizophrene, 3 Fälle von postencephalitischem Parkinsonismus, 2 Fälle von Huntingtonscher Chorea, 1 Fall von tuberöser Sklerose, 1 Fall von multipler Sklerose. Der größte Teil gehört den beiden

großen Gruppen der Oligophrenien und Schizophrenien an. Gerade diese beiden Krankheitsgruppen wurden bisher am wenigsten zum Gegenstand encephalographischer Untersuchungen gemacht, wohl zu Unrecht in Anbetracht der Vielgestaltigkeit beider Gruppen mit den verschiedensten psychischen und physischen Störungen, deren Pathophysiologie zu erkennen die Encephalographie mit Liquorresorptionsprüfung ein doch nicht zu vernachlässigendes Hilfsmittel sein sollte. Wenn allerdings bei einer Reihe von Erkrankungen des Centralnervensystems die Encephalographie als diagnostisches Hilfsmittel in den Dienst einer evtl. durchzuführenden Therapie gestellt werden kann, so liegen bei obigen beiden Krankheitsgruppen die Verhältnisse in dieser Richtung ungünstiger. Dies mag der Grund der Vernachlässigung sein. Die praktische Bedeutung scheint hier hinter die theoretische zurückzutreten. Der therapeutische Effekt ist nach meiner Erfahrung ohne Bedeutung. Guttmann berichtet, daß Schizophrene nach der Encephalographie häufig freier und zugänglicher wurden. Ich konnte dies bestätigt finden in einem Fall von katatonem Stupor. Der Stupor wurde für drei Tage völlig gelöst. In einem anderen Fall wurde ein unsauberer Oligophrener für die Dauer einer Woche sauber. Ich kann diesen vorübergehenden Besserungen keine praktische Bedeutung beimessen, abgesehen davon, daß die Lösung des katatonen Stupors eine Exploration ermöglichte. Eine nicht unwichtige Frage ist hingegen die Prognosestellung bei Schizophrenen durch die Encephalographie. Gerade bei stuporösen Kranken scheint mir das von Wichtigkeit zu sein, da wir ja fast niemals wissen können, was hinter der Maske des katatonen Stupors steckt.

Bei der Mehrzahl der Fälle wurde die Liquorresorption angestellt und in etwa der Hälfte der Fälle Liquoruntersuchungen während und nach der Encephalographie vorgenommen. Das in einer Heilanstalt zur Verfügung stehende Untersuchungsmaterial ist recht vielseitig. Selbstverständlich überwiegen dort bei weitem die ausgesprochenen Geisteskrankheiten, und so kommt es, daß sich in meiner Arbeit verhältnismäßig wenige neurologische Fälle befinden. Und auch diese wenigen Fälle weisen nicht unerhebliche psychische Störungen wie Charakterveränderungen, sekundäre Demenz und dergl. auf, weshalb sie der Anstalt zugeführt worden sind.

Der Raum der Arbeit erlaubt es nicht, sämtliche Fälle anzuführen, auch können nur einige Bilder gebracht werden. Ein Teil wird tabellarisch angeführt werden.

Name u. Alter	Klinische Diagnose u. Krankheitsbeginn*)	Encephalographie	Liquorbefund	
Arthur W., 38 Jahre	Dementia paranoides 1923	Ventrikel kaum erweit., asymmetrisch, stark. Hydrocephalus externus, besonders rechts. Luftliquoraustausch 140 : 150.	Zellen A) $^4/_3$ B) $^{19}/_3$ C) $^{2152}/_3$	Ges. Eiw $^1/_4$ ‰ $^1/_3$ ‰ $^2/_3$ ‰
Henry R., 26 Jahre	Katatonie 1926	Ventrikel recht erweitert, stark asymmetrisch, erheblicher Hydrocephalus externus. Luftliquoraustausch 300 : 300	Zellen A) $^3/_3$ B) $^{62}/_3$ C) $^{362}/_3$	Ges. Eiw $^1/_5$ ‰ $^1/_4$ ‰ $^1/_2$ ‰
Richard St., 22 Jahre	Katatonie 1928	Ventrikel stark erweit., asymmetrisch, stark. Hydrocephalus externus beiderseits. Luftliquoraustausch 210 : 220	Zellen A) $^3/_3$ B) $^{94}/_3$ C) $^{833}/_3$	Ges. Eiw $^1/_8$ ‰ $^1/_4$ ‰ $^1/_3$ ‰
Ernst A., 50 Jahre	Katatonie 1904	Ventrikel stark erweit., symmetrisch, geringer Hydrocephalus externus. Luftliquoraustausch 145 : 145	Zellen A) $^4/_3$ B) $^{134}/_3$ C) $^{5680}/_3$	Ges. Eiw $^1/_3$ ‰ $^1/_2$ ‰ 1 ‰
Ernst K., 39 Jahre	Dementia paranoides 1919	Ventrikel kaum erweit., symmetrisch, starker Hydrocephalus externus. Luftliquoraustausch 200 : 210	Zellen A) $^3/_3$ B) $^{18}/_3$ C) $^{96}/_3$	Ges. Eiw $^1/_5$ ‰ $^1/_4$ ‰ $^1/_2$ ‰
Hugo J., 21 Jahre	Parkinsonismus nach Encephalitis lethargica. 1916	Seitenventrikel bedeutend erweitert, III. Ventrikel stark erweitert, geringer Hydrocephalus externus. Luftliquoraustausch 180 : 190.	Zellen A) $^7/_3$ B) $^{123}/_3$ C) $^{180}/_3$	Ges. Eiw $^1/_2$ ‰ $^1/_3$ ‰ $^1/_2$ ‰

*) Krankheitsbeginn: Der Beginn wird hierbei gerechnet nach dem Auftreten der ersten schweren Krankheitserscheinungen.

Liquorresorptionsprüfung:	Temperaturen*)	Verlauf: Beschwerden	Weiterer Verlauf
A) 30 Min. B) 52 Std.	36,5 ° 37,3 ° 37,3 ° Ø Fieber	Kopfschmerzen abends Erbrechen Ø Beschwerden Ø Beschwerden Ø Beschwerden	Weiterhin unverändert
A) 130 Min. B) 82 Std.	37,5 ° 38 ° 38,2 ° 37,7 ° Ø Fieber	Beschwerden? Beschwerden? Erbrechen, Opisthotonus, Kernig +, Oppenh. +	Weiterhin unverändert
A) 45 Min. B) 38 Std.	36,9 ° 37,3 ° 37,4 ° Ø Fieber	Abends Erbrechen Kopfschmerzen Ø Beschwerden Ø Beschwerden	Lösung des katatonen Stupors während 3 Tage nach der Encephalographie, dann weiterhin gegen früher unverändert
A) 40 Min. B) 36 Std.	36 ° 37,3 ° 36,7 ° Ø Fieber	Kopfschmerzen Kopfschmerzen Kopfschmerzen Erbrechen Ø Beschwerden	Weiterhin unverändert
A) 170 Min. B) 84 Std.	37 ° 37,4 ° 37,6 ° Ø Fieber	Kopfschmerzen, in der Nacht Erbrech. Kopfschmerzen u. Erbrechen Kopfschmerzen Ø Beschwerden	Weiterhin unverändert
A) 110 Min. B) 82 Std.	37 ° 37,1 ° Ø Fieber	Kopfschmerzen Kopfschmerz Ø Beschwerden	Weiterhin unverändert

*) Temperaturen: Es sind die jeweils höchsten Tagestemperaturen genannt, begonnen mit der Abendtemperatur am Operationstage.

I. Huntingtonsche Chorea.

Fall 1: Karl Sk., 51 Jahre, Repsschläger, ledig.

Mutter an Lungenkrankheit gestorben, der Vater litt an Zuckungen, keine weiteren Familienangaben, da die Verwandten des Patienten in Sachsen wohnen. Schon vor dem Kriege schlechter Schlaf und Zuckungen, allmähliche Verschlimmerung. Aufnahme: 23. 10. 1925.

Status: leidlicher Ernährungszustand, innere Organe o. B., gesteigerte Sehnenreflexe, Patellarklonus, leichte Unsicherheit beim Kniehackenversuch. Die Zunge kann nicht ruhig gehalten werden, wird ruckweise vorgestreckt. Ständige motorische Unruhe, rückt auf dem Stuhl hin und her, fährt mit den Händen herum, unregelmäßige, kurze Zuckungen in Extremitäten und der Rumpfmuskulatur. Artikulatorische Sprachstörung, zittrige Schrift mit Richtungsänderung. Psychisch: orientiert, apathisch, erheblicher Intelligenzdefekt.

Encephalographie: 17. 12. 29. Luftliquoraustausch: 320 : 330. Occipito-frontale Aufnahme: starke Erweiterung beider Seitenventrikel, besonders des Oberfeldes. Das Septum pellucidum verläuft nicht in der Mitte. Der linke Ventrikel ist etwas größer und steht etwas tiefer, die Unterhörner sind erweitert. Der dritte Ventrikel ist erheblich erweitert, der subtentorielle Raum beiderseits deutlich dargestellt. Die rechte Gehirnhälfte zeigt stärkere Hirnfurchenzeichnungen.

Seitenaufnahmen: (lk. S.) wegen motorischer Unruhe etwas verprojiziert. Beide Seitenventrikel stark erweitert, nur das Unterhorn ist wenig gefüllt. Geringe Luftansammlung in der hinteren Schädelgrube der Basis und im subtentoriellen Raum. Frontal- und Parietalhirn sind stärker gezeichnet. Bei der Liquorresorptionsprüfung mit Jodnatrium konnte Jod erst nach 1½ Stunden nachgewiesen werden. Die Jodausscheidung hielt noch 50 Stunden an. Es besteht also eine leichte Resorptionsstörung. Während einiger Tage nach der Encephalographie nahmen die choreiformen Zuckungen an Heftigkeit ab.

Fall 2: Karl P., 37 Jahre.

Familiäre Belastung unbekannt. Von Kindheit an Schwachsinn, in der Schule schlecht gelernt, nachher als Landarbeiter tätig. Im Kriege verschüttet. Nach dem Kriege beim Bauern wieder gearbeitet. Wegen sexueller Hemmungslosigkeit seit 16. 5. 1923 Anstaltspflege.

Status: Kräftiger Mann in gutem Ernährungszustand. Innere Organe o. B., Ohrläppchen angewachsen, sonst keine Deformitäten. Lebhafte Sehnenreflexe. Seit 1928 an Intensität zunehmende choreiforme Zuckungen in den Extremitäten, Rumpf und Kopf, auch während des Schlafes. Der Patient, der früher hier ein guter Arbeiter war, ist dadurch in der letzten Zeit völlig arbeitsunfähig geworden bei zunehmender Verblödung. Psychisch: Idiotischer Gesichtsausdruck, lächelt zu allen Fragen blöde vor sich hin.

Encephalographie 2. 1. 1930: Luftliquoraustausch: 280 : 285. Occipitofrontale Aufnahme: beide Seitenventrikel stark erweitert, links größer als rechts, besonders die Oberteile, dritter Ventrikel nicht vergrößert, der subtentorielle Raum ist links gut dargestellt. An der Convexität der linken Hemisphaere etwas stärkere Luftfüllung, deutliche Füllung der Basiscisternen. Die Seitenaufnahme zeigt ein entsprechendes Bild mit stärkerer frontaler Luftansammlung. Die choreiformen Zuckungen waren am Tage nach der Encephalographie verstärkt. Zwei Tage nach der Encephalographie fiel Patient aus dem Bett und war sofort bewußtlos. Bei zunehmender Somnolenz nach drei weiteren Tagen Exitus.

Die Autopsie ergab eine schwere ausgedehnte subarachnoideale Blutung im Bereiche des rechten Occipital- und Parietal-Lappens mit Erweichungsherden sowie vereinzelte punktförmige Blutungen in den Ventrikeln. Der autoptische Befund deckte sich sonst völlig mit dem encephalographischen Befund. Zweifellos ist in diesem Falle das Trauma als die Todesursache anzusehen.

Beide Fälle zeigen das gleiche encephalographische Bild, wobei vor allem der starke Hydrocephalus internus communicans auffällt. Die Huntingtonsche Chorea ist im wesentlichen eine striäre Erkrankung, wobei vorwiegend Nucleus caudatus und Putamen betroffen sind. Die starke Erweiterung der Ventrikel kann auf einer Atrophie dieser Teile beruhen. Die Liquorresorptionsprüfung konnte nur im ersten Falle angestellt werden und zeigte eine Verzögerung der Jodausscheidung.

Die geringe Anzahl der untersuchten Fälle läßt endgültige Schlüsse indessen nicht zu.

II. Parkinsonismus nach Encephalitis lethargica.

Fall 1: Waldemar B., 27 Jahre.

Vater Trinker, Mutter etwas nervös, sonst Familienanamnese o. B. Als Kind still, hielt sich für sich, in der Schule mittelmäßig gelernt, sonst normale Entwicklung. Ging später bei einem

Zimmermann in die Lehre. Mit 15 Jahren Kopfgrippe. Beginn mit Fieber, großer motorischer Unruhe, delirierte. Nach einigen Tagen Schlafzustand, wurde nur zu den Mahlzeiten geweckt. Eine Ptosis wurde nicht beobachtet. Dieser Zustand dauerte ca. 3 Monate, danach versuchte er wieder zu arbeiten, was aber immer schwieriger ging infolge zunehmender Bewegungsstörungen und Zittern. Den Eltern fiel weiter der maskenhafte Gesichtsausdruck und starker Speichelfluß auf. Desgleichen trat eine auffällige Charakterveränderung ein. Der früher freundliche Junge wurde streitsüchtig und gelegentlich sehr aggressiv, wobei die starke Rigidität jedesmal durchbrochen wurde. Auch wurde er sexuell hemmungslos, unsauber, schmierig. Am 20. 1. 1930 Aufnahme.

Status: Mittelgroßer Mann in dürftigem Ernährungszustand. Cor.: Systolisches Geräusch über allen Ostien. Augenbewegungen frei, Blickkrämpfe werden nicht beobachtet. Nystagmus in den Endstellungen. Reflexe der oberen Extremitäten links gegen rechts abgeschwächt, Patellarreflexe sehr lebhaft, typisches Pallidumsyndrom. Psychisch: depressiv, weint häufig unmotiviert. Gelegentlich sehr aggressiv, wobei die sonst starke Rigidität durchbrochen wird und er mit großer Gewandtheit über die Betten springt und Mitpatienten verprügelt, queruliert viel, mäßiger Intelligenzdefekt.

Encephalographie: 2. 5. 1930. Luftliquoraustausch: 180 : 190. Occipitofrontale Aufnahme: Vorderhörner erweitert, wobei das linke etwas größer erscheint. Abrundung der Ventrikelspitzen, Hinterhörner deutlich erweitert, besonders links. Der dritte Ventrikel ist stark erweitert. Unterhalb des dritten Ventrikels gelangt eine Basiscisterne zur Darstellung. Keine deutliche Darstellung der Hirnfurchen.

Seitenaufnahme: (lk. S.). Seitenventrikel, besonders das Vorderhorn, etwas erweitert. Das Hinterhorn ist in seiner hinteren Ausdehnung unscharf, desgleichen das Unterhorn. Basiscisternen stark mit Luft gefüllt. Starke Hirnfurchenzeichnung, besonders frontal und parietal. Luftansammlung in der hinteren Schädelgrube. Der Widerspruch betreffend der beinahe fehlenden Hirnfurchenzeichnung auf der Frontalaufnahme im Gegensatz zu der sehr deutlichen Zeichnung auf der Seitenaufnahme ist m. E. im Sinne eines Erschließungshindernisses zu erklären, das zu überwinden die zwischen den beiden Aufnahmen liegende Zeit genügt hat. Serienaufnahmen zu machen erlaubte die motorische Unruhe des Kranken nicht. Die Liquorresorptionsprüfung ergab

eine starke Verzögerung. Jod konnte erst nach 2 Stunden nachgewiesen werden (i. v. nach 20 Minuten) und war 48 Stunden später noch festzustellen. Eine weitere Prüfung der Jodausscheidung konnte nicht erfolgen, da Pat. kurz nach der letzten Urinentnahme plötzlich at exitum kam, ohne daß irgendeine Aenderung im Allgemeinbefinden festzustellen gewesen wäre. Die Autopsie ergab eine leichte Vergrößerung der Seitenventrikel, besonders des linken, dessen Hinterhorn sehr weit nach hinten geht. Der dritte Ventrikel ist stark erweitert. Pigmentausfall der Substantia nigra. Keine Ventrikelblutungen, keine Erweichungsherde. Eine Körpersektion wurde nicht gemacht. Eine greifbare Ursache für den plötzlichen Exitus ließ sich nicht finden.

Ein ähnliches encephalographisches Bild erhielt ich bei einem Encephalitiker, der seit 14 Jahren krank ist und an epileptiformen Anfällen leidet. Auch hier war die Jodausscheidung verzögert. Jod war erst nach 1 Stunde 50 Minuten im Urin nachweisbar und konnte noch nach 82 Stunden nachgewiesen werden. Der Luftliquoraustausch betrug ebenfalls 180 : 190.

Im dritten Fall betrug der Luftliquoraustausch 150 : 155. Er zeigt ein ganz anderes encephalographisches Bild. Während die Seitenventrikel nur andeutungsweise zur Darstellung gelangen, besteht ein starker Hydrocephalus externus beiderseits von annähernd gleicher Stärke, der, wie die Seitenaufnahme ergibt, sich gleichmäßig auf Frontal- und Parietalregion verteilt, während in der hinteren Schädelgrube eine besonders starke Luftansammlung besteht. Der subtentorielle Raum gelangt beiderseits deutlich zur Darstellung. Die Liquorresorptionsprüfung wurde vom Patienten verweigert.

Alle drei Fälle zeigen verschiedene anormale Verhältnisse, die auf z. T. hochgradige Atrophien, die mehrweniger das ganze Cerebrum betreffen, hinweisen. Die beiden ersten Fälle zeigen eine starke Erweiterung der Ventrikel. Daneben besteht eine verstärkte Hirnfurchenzeichnung, besonders frontal. Im dritten Fall hingegen sind die Ventrikel kaum dargestellt, doch ist hier der Hydrocephalus externus am stärksten. Klauber hat bei chronischer Encephalitis ähnliche Befunde erhoben und stellt fest, daß sich in solchen Fällen diese Erkrankung ohne weiteres in die hirnatrophischen Prozesse einreiht. Die Liquorresorptionsprüfung ergab in zwei untersuchten Fällen eine erhebliche Verzögerung der Jodausscheidung, eine Beobachtung, die auch Klauber bereits bei dieser Krankheit häufig gemacht hat.

III. Tuberöse Sklerose.

Rudolf D., 19. Jahre.

Erbliche Belastung nicht bekannt. In der Schule mäßig gelernt. Seit dem 14. Jahr epileptische Anfälle, täglich 1—2 Anfälle, wobei typische große Krampfanfälle mit Absencen und Dämmerzuständen abwechseln. Seit der Schulzeit zunehmender Schwachsinn. Am 12. 4. 27 Aufnahme.

Status: Mittelgroß, in ausreichendem Ernährungszustand, asymmetrisches Gesicht. Adenoma sebaceum Pringle in der Nasen- und Kinngegend. Die Behaarung der linken Schläfe ist hellblond, das übrige Kopfhaar dunkelblond. Der Mund steht offen, hoher schmaler Gaumen, Gaumenmandeln vergrößert, Prognathie des Oberkiefers. Der Visus ist beiderseits etwas herabgesetzt, der Augenhintergrund zeigt eine Retinitis pigmentosa beiderseits, besonders in der direkten Umgebung der Papille. Spontaner vertikaler Nystagmus links, horizontaler und rotatorischer Nystagmus rechts, Strabismus convergens beiderseits. Starker Zungentremor. Cor.: systolisches Geräusch über allen Ostien. Urogenitalapparat o. B. Zahlreiche kleine gestielte Hautfibrome am Hals und vor den Achselhöhlen. Zahlreiche kleine Pigmentnaevi von kaffeebrauner Farbe (Café au lait - Flecke) an Hals, Brust und Rücken. Starker Tremor manuum, lebhafte Sehnenreflexe, Oppenheim links positiv.

Psychisch: Reizbar und klebrig. Die Intelligenz entspricht der eines 12jährigen Kindes. Hier bekommt er monatlich ca. 1—2 große typische Krampfanfälle ohne fokalen Beginn und ca. alle 3 Tage leichte Schwindelanfälle oder kurzdauernde Absencen.

Encephalographie: 16. 12. 1929. Luftliquoraustausch: 120 : 120. Occipitofrontale Aufnahme. Die Seitenventrikel sind asymmetrisch, das Septum pellucidum verläuft schräg von rechts oben nach links unten. Die Oberteile und Stirnteile der Seitenventrikel sind beiderseits vergrößert, links etwas verzogen. Die Ventrikelspitzen sind etwas abgerundet. Das rechte Vorderhorn ist in seinem unteren Abschnitt schmal und unscharf. Der deutlich vergrößerte dritte Ventrikel ist nach rechts verzogen, der subtentorielle Raum ist beiderseits angedeutet. Deutliche Hirnfurchenzeichnungen beiderseits. Die Seitenaufnahme (lk. S.) zeigt das Vorderhorn etwas erweitert, aber unscharf. Das Hinterhorn ist eben angedeutet, das Unterhorn ist gut dargestellt und geht in die Basiscisternen über. Auffallend ist die starke Gehirnfurchenzeichnung, besonders frontal. Die Liquorresorptionsprüfung er-

gab normale Verhältnisse. Jod wurde intravenös nach 12 Minuten, intralumbal nach 40 Minuten im Urin nachgewiesen. Die Jodausscheidung dauerte 62 Stunden. Die Encephalographie wurde drei Wochen später wiederholt, da sie wegen motorischer Unruhe des Patienten vorzeitig beendet werden mußte. Das zweite Mal wurde ein vollständiger Luftliquoraustausch erzielt, wobei 30 ccm mehr abgelassen wurden. Ich erhielt trotzdem völlig gleiche Bilder. Ob die Ventrikelanormalien auf Tumoren der Ventrikel zurückzuführen sind, mag dahingestellt sein.

IV. Oligophrene.

1. Fall: Wilhelm St., 26 Jahre.

Familienanamnese unbekannt. Von Jugend auf schwachsinnig, in der Schule sehr schlecht gelernt. Nach Schulentlassung Aufnahme in ein Pflegeheim, von dort wegen Erregungszuständen Anstaltsaufnahme.

Status: Kleiner Mann in dürftigem Ernährungszustand. Kopfmaße: Frontooccipital 20, biparietal 14, Umfang 58. Blöder Gesichtsausdruck, träge Pupillenreaktion, Nervensystem sonst o. B. Keine Deformitäten. Psychisch: starke Intelligenzdefekte, gelegentlich sehr erregt, ist nur zu den leichtesten Hausarbeiten zu gebrauchen.

Encephalographie: 20. 9. 29. Luftliquoraustausch 150 : 160. Occipito-frontale Aufnahme: Beide Seitenventrikel in allen Abschnitten gleichmäßig erweitert, wobei indessen die erweiterten Hinter- und Unterhörner rechts deutlicher zur Darstellung kommen. Dritter und vierter Ventrikel erweitert. Luftansammlung beiderseits neben der Falx cerebri, besonders links, deutliche Gehirnfurchenzeichnung. Beide Seitenaufnahmen zeigen annähernd gleiche Verhältnisse, wobei auf der rechten Seitenaufnahme Unter- und Hinterhorn besonders stark erweitert sind. Das Hinterhorn erstreckt sich sehr weit nach hinten. Starke Erweiterung der Basiscisternen. Auffallend starke Zeichnung der Gehirnfurchen, besonders in der praecentralen Region, starke Luftansammlung in der hinteren Schädelgrube.

2. Fall: Christian St., 32 Jahre.

Familienanamnese unbekannt. Seit Geburt krank, Hydrocephalus und Schwachsinn. Seit 1919 Anstaltspflege.

Status: Mittelgroß, Körper stark unproportioniert, untere Extremitäten im Vergleich zum übrigen Körper sehr schwach

ausgebildet. Genua valga, Flexionskontraktur der Kniegelenke, besonders links, schmale lange Plattfüße, Hallux valgus links mit Dauerbabinski. Gang: starke Neigung des Oberkörpers nach vorn, kleine trippelnde Schritte, Oberschenkel stark adduziert, geht auf den Fußspitzen an der Gehbank.

Kopf: stark hydrocephal, Andeutung von Spitzkopf. Schädelmaße: biparietal 17, occipitofrontal 20, Umfang 61. Augenbewegungen frei, beiderseits leichte Konvergenzschwäche, lebhafte Sehnenreflexe, Babinski und Oppenheim beiderseits positiv, keine Kloni, Astasie, sonst neurologisch o. B. Psychisch: redselig freundlich, verrichtet leichte Arbeiten gut, geringes Schulwissen.

Encephalographie: 28. 11. 29. Luftliquoraustausch: 210 : 220. Occipitofrontale Aufnahme: Ventrikel nicht gefüllt, sehr starke Luftansammlung beiderseits neben der Falx cerebri, besonders rechts. Seitenaufnahme: sehr starke Luftansammlung im Bereiche des Parietallappens, geringere Luftansammlung in der vorderen und hinteren Schädelgrube. Ventrikel nicht gefüllt. Basiscisternen und subtentorieller Raum nicht dargestellt. Eine kurz darauf ausgeführte Kontrollaufnahme ergab ein gleiches Bild. Liquorresorptionsprüfung: Jod wird nach 40 Minuten im Urin nachgewiesen und noch 52 Stunden ausgeschieden. Diagnose: Hydrocephalus occlusus, starker Hydrocephalus externus bei erheblicher Liquorvermehrung. Die Liquorpassageprüfung wurde nicht ausgeführt.

3. Fall: Emil K., 35 Jahre.

Familienanamnese unbekannt, von Jugend an schwachsinnig, kam nicht zur Schule. Seit 1925 Anstaltspflege.

Status: schmächtig, paralytischer Habitus, langer Thorax, schlaffe Muskulatur, sehr breite Hände. Die Beine sind lang und dünn und zeigen schlecht entwickelte Unterschenkelmuskulatur. Hohlfuß beiderseits, Genua valga, links stärker als rechts, Hammerzehe rechts, gebückter, ungeschickter, kleinspuriger Gang. Kopfmaße: biparietal 14, occipitofrontal 17, Umfang 51. Stark hervorspringende Hinterhauptschuppe, großer vorspringender Unterkiefer, blöder Gesichtsausdruck. Sprache kaum verständlich, meist vokal, äußerst dürftiger Sprachbesitz. Psychisch: ruhig, stärkste Intelligenzdefekte, unsauber.

Encephalographie 25. 11. 29. Luftliquoraustausch 170 : 180. Occipitofrontale Aufnahme: starker Hydrocephalus externus, links größer als rechts, Luftansammlung zu beiden Seiten der

Falx cerebri. Circumscripte kleinere Luftansammlungen oberhalb und rechts vom rechten Seitenventrikel (Porencephalie?). Von den Seitenventrikeln sind nur die stark erweiterten und abgerundeten Oberteile sichtbar. Seitenaufnahme (lk. S.): Mehrere cystische Luftansammlungen in der vorderen Schädelgrube und weiterhin bis zum Parietallappen, Luftansammlungen in der hinteren Schädelgrube und an der Basis.

Seitenventrikel in ganzer Ausdehnung erweitert, besonders das Vorderhorn, das in seinem vorderen Teil kolbenförmig erweitert ist. In der unteren Begrenzung des Vorderhorns gelangt der erweiterte dritte Ventrikel zur Darstellung. Diagnose: Hydrocephalus internus communicans, Hydrocephalus externus, Porencephalie? Die Liquorresorptionsprüfung ergab eine Verzögerung der Jodausscheidung. Jod konnte erst nach 1 Stunde 20 Min. im Urin nachgewiesen werden. Die Jodausscheidung hielt sogar 100 Stunden an. Man könnte also von einem Hydrocephalus hyporesorptorius sprechen.

Fall 4: Heinrich B., 41 Jahre.

Vater schwachsinnig und Trinker, 1 Bruder Idiot, die anderen Geschwister sind schwach begabt. Bis zum 7. Jahre angeblich normal entwickelt. Der Schwachsinn wurde erst bei Schuleintritt bemerkt. Bald darauf traten die ersten epileptischen Anfälle auf, zunächst alle 2—4 Wochen. 1907 hier aufgenommen.

Status: Kleiner Mann in leidlichem Ernährungszustand. Kopf verhältnismäßig groß, faltige Stirn, blöder Gesichtsausdruck. Schädelmaße: biparietal 15, occipitofrontal 18, Umfang 54,5. Lebhafte Sehnen- und Periostreflexe, starke Kyphoskoliose. Die Bewegungen sind ungeschickt, ausfahrend. Langsamer, gebückter, plumper und taumeliger Gang, polternde, schlecht artikulierte, kaum verständliche Sprache. Psychisch: meist freundlich, gelegentlich erregt, in seinem Wesen klebrig, stärkste Intelligenzdefekte. Hier alle 2—3 Wochen große typische Krampfanfälle ohne fokalen Beginn, gelegentlich gehäuft auftretend.

Encephalographie: 6. 12. 1929. Luftliquorausstausch: 190 : 200. Occipitofrontale Aufnahme: symmetrischer starker Hydrocephalus externus, starke Luftansammlung neben der Falx cerebri, stärkste Luftfüllung des subtentoriellen Raumes. Keine Ventrikelfüllungen. Seitenaufnahme: (re. S.) starke Luftansammlung auf der Convexität des Parietal- und Occipitalhirns. Außerordentlich starke Luftfüllung des subtentoriellen Raumes (Kleinhirnatrophie?) Starke Füllung der Basiscisternen. Drei Wochen später wurde

wegen Status epilepticus die Encephalographie wiederholt. Die epileptischen Anfälle setzten prompt aus. Der Luftliquoraustausch betrug diesmal absichtlich nur 140 : 150, also 50 ccm weniger. Es wurde eine Aufnahme gemacht, sie zeigt genau die gleichen Verhältnisse, nur kommt der Hydrocephalus externus sonderbarerweise noch etwas stärker zum Ausdruck. Ich möchte mir diesen scheinbaren Widerspruch dadurch erklären, daß bei der ersten Encephalographie durch die Luft eine mechanische Dehnung der Subarachnoidealräume stattgefunden hat, wodurch diese bei der zweiten Encephalographie für die Luft zugänglicher wurden. Die Liquorresorptionsprüfung ergab eine Jodausscheidung nach 30 Minuten. Jod konnte nur 24 Stunden im Urin nachgewiesen werden. Es liegt hier also ein Hydrocephalus externus hypersecretorius vor.

Der Raum der Arbeit gestattet es nicht, mehr Fälle anzuführen. Es handelt sich um 4 klinisch durchaus verschieden liegende Fälle, die gleichzeitig auch verschiedene encephalographische Befunde zeigen, weswegen ich sie von den 14 untersuchten Fällen der gleichen Krankheitsgruppe herausgestellt habe. Der erste Patient ist als Imbeziller anzusprechen und bietet keinen pathologischen neurologischen Befund. Das Encephalogramm zeigt, verglichen mit den anderen, noch die geringsten Abweichungen von der Norm. Der zweite Fall ist ein Hydrocephalus congenitus (occlusus) und ist weiterhin nach dem vorliegenden Schwachsinnszustand als Imbezillität anzusprechen. Es bestehen erhebliche Deformitäten und neurologische Störungen, wovon besonders die linke Seite betroffen ist. Es ist auffallend, daß im Encephalogramm gerade die rechte Seite einen besonders starken pathologischen Befund bietet. Der dritte Fall ist als Idiotie anzusehen mit stärksten Deformitäten ohne Bevorzugung einer Seite und ohne einen besonderen neurologischen Befund. Das Encephalogramm bietet einen schweren pathologischen Befund, wovon beinahe ausschließlich das Stirnhirn betroffen ist. Auch der vierte Fall ist als Idiotie anzusprechen. Gleichzeitig bestehen aber auch epileptische Anfälle. Neben geringen Deformitäten zeigt er vor allem eine Gangstörung, die in ihrer Art an cerebellare Ataxie erinnert. Im Encephalogramm, das neben einer Nichtfüllung der Ventrikel einen starken Hydrocephalus externus zeigt, fällt vor allem die starke Verbreiterung des subtentoriellen Raumes auf. Es erhebt sich die Frage, ob diese in diesem Falle durch eine Atrophie des Kleinhirns bedingt ist, wodurch die Gangstörung ihre Deutung finden könnte. Ich muß dabei aller-

dings bemerken, daß ich in einigen anderen Fällen ebenfalls eine starke Luftfüllung des subtentoriellen Raumes gefunden habe ohne irgendeine cerebellare Störung. Auch habe ich die Darstellung des subtentoriellen Raumes völlig unabhängig von einer Füllung oder Nichtfüllung der Ventrikel angetroffen. Auch andere Formen wie mongoloide, mikrocephale, dysglanduläre Formen wurden encephalographiert, und streng genommen gehören auch die angeführten Fälle von Huntingtonscher Chorea und tuberöser Sklerose hierher. Ich fand durchweg mehrweniger starke Abweichungen von der Norm. Irgendein Zusammenhang zwischen der Form der Oligophrenie und dem Encephalogramm konnte ich indessen nicht finden, wobei jedoch die geringe Zahl der untersuchten Fälle berücksichtigt werden muß. Ich fand beinahe immer stärkere Luftansammlungen im Bereiche des Stirnhirns. Einen Hydrocephalus occlusus fand ich noch in zwei weiteren Fällen. Es ist meist nicht möglich, mit Sicherheit für die Grundlage neurologischer Störungen durch das Encephalogramm eine befriedigende Erklärung finden zu können. Ich glaube aber, daß ich mir ein endgültiges Urteil in dieser Richtung versagen muß in Anbetracht der geringen Anzahl der untersuchten Fälle.

Hingegen glaube ich aber jetzt schon sagen zu können, daß wenigstens bei erwachsenen Oligophrenen irgendein therapeutischer Einfluß durch die Encephalographie nicht in Frage kommen kann.

V. Schizophrenie.

Fall 1: Peter T., 29 Jahre.

Mütterlicherseits stark belastet. Angeblich normal entwickelt. Verließ 1924 ohne Grund seine Dienststelle, im gleichen Jahre wegen Sittlichkeitsverbrechens an einem Kinde Gefängnisstrafe. 1925 fiel er durch eine Reihe verkehrter Handlungen auf, lief weg, arbeitete nicht mehr, legte ein läppisches Wesen an den Tag und halluzinierte stark. Deswegen Anstaltsaufnahme.

Status: Kleiner Mann in gutem Ernährungszustand, völlig normaler körperlicher Befund. Psychisch: freundlich, heiter, läppisch, zeitweise stark halluzinierend, hauptsächlich akustisch, dann verkehrte Handlungen, entsprechend den Aufforderungen, die ihm die Stimmen erteilen. Ausgesprochene Periodizität, darum nur zeitweise zu regelrechter Arbeit anzuhalten. Intelligenzprüfung nicht möglich, gibt bewußt verkehrte Antworten, dabei dann häufig perseverierend, man erhält indessen den Eindruck, daß keine gröberen Intelligenzdefekte vorhanden sind.

Encephalographie: 9. 5. 1930. Luftliquoraustausch: 100 : 110. Seitenventrikel symmetrisch, in allen Abschnitten etwas vergrößert, dritter Ventrikel gut dargestellt, desgleichen der subtentorielle Raum, wenig verstärkte Hirnfurchenzeichnung, die, wie die Seitenaufnahme zeigt, gleichmäßig über das ganze Gehirn verteilt ist. Liquorresorptionsprüfung: Jod wird nach 45 Minuten nachgewiesen und ist noch nach 58 Stunden im Urin festzustellen.

Fall 2: Henry R., 25 Jahre.

Mutter nervös, eine Schwester wegen Katatonie hier. Angeblich normal entwickelt, gut gelernt. Mit 15 Jahren Handlungsgehilfe, wechselte häufig seine Stellen, da angeblich erholungsbedürftig. Ende 1926 traten hypochondrische Ideen auf, ferner glaubte er sich verfolgt und er wurde erregt. Daher Anfang 1927 Anstaltsaufnahme. Hier wechselndes Verhalten, allmähliche Besserung, so daß nach ½ Jahr die Entlassung erfolgen konnte. 1929 erneut eingeliefert wegen starker Erregungszustände. Hat zuletzt zu Hause Gestalten gesehen, schlug drauf los, zerstörte blindlings alles. Bei der Wiederaufnahme zunächst sehr gehemmt, autistisch. Ein Versuch mit Arbeitstherapie scheiterte nach anfänglich kleinen Erfolgen völlig. Allmählich bildete sich ein katatoner Stupor aus, mußte zeitweise mit der Sonde gefüttert werden.

Status: Mittelgroß, in gutem Ernährungszustand, Analgesie, sonst völlig normaler körperlicher Befund. Psychisch: starker Negativismus, zur Zeit voll ausgebildeter Stupor.

Encephalographie: 12. 5. 1930. Luftliquoraustausch: 300 : 300. Occipitofrontale Aufnahme: Ventrikel vergrößert, besonders links. Die Ventrikelspitzen sind stark abgerundet. Das linke Vorderhorn ist nach links oben verzogen. Starker Hydrocephalus externus beiderseits, besonders rechts. Stärkere Luftansammlung neben der Falx cerebri. Der subtentorielle Raum ist angedeutet. Seitenaufnahme (lk. S.) Vorderhörner bedeutend erweitert. Das Hinterhorn zieht kometenschweifförmig weit nach hinten unten bis zum unscharf strichförmig angedeuteten subtentoriellen Raum. Diffuse Luftansammlung der ganzen Gehirnoberfläche ohne Rindenzeichnung. Die Basiscisternen sind gut dargestellt. Zur Prüfung der Luftresorption wurden Kontrollaufnahmen gemacht am zweiten, dritten, sechsten und siebenten Tag. Sie hatten folgendes Ergebnis: Das Verhältnis der Ventrikel blieb dauernd das gleiche in Größe und Form, nämlich links größer als rechts, bei aufsteigender Liquorfüllung. Das gleiche kann vom Hydrocephalus externus gesagt werden. Die Abnahme der Luftfüllung konnte so ge-

nau festgestellt werden, wobei sich ergab, daß die Luft in den Ventrikeln länger blieb als im Subarachnoidealraum. Am achten Tage war in beiden Ventrikeln noch etwa der dritte Teil der Luft vorhanden, während die subarachnoideale Luftfüllung links bereits am 7. Tage verschwunden, rechts am 8. Tage noch eben angedeutet war. Obwohl doch der Patient häufig während der Kontrollaufnahmen eine Lageveränderung vornahm, blieben immer dieselben Verhältnisse bestehen wie bei der ersten Aufnahme. Immerhin ist es recht eingreifend, die nach der Encephalographie erforderliche Bettruhe so des öfteren zu unterbrechen. Der Patient fieberte auch länger und zeigte stärkere meningitische Erscheinungen. Lediglich wegen der bestehenden Analgesie glaubte ich dem Patienten diesen Eingriff zumuten zu können. Liquorresorptionsprüfung: Jodausscheidung erst nach 2 Stunden und 10 Minuten, Jod konnte noch 82 Stunden im Urin nachgewiesen werden.

Fall 3: Wilhelm B., 39 Jahre.

Familienanamnese o. B. Angeblich normale Entwicklung, in der Jugend häufig Stellung gewechselt. Im Felde 1914—1915 wegen nervöser Beschwerden im Lazarett. Vergriff sich 1916 an einem Vorgesetzten, deswegen Untersuchung auf den Geisteszustand. Es stellte sich heraus, daß er stark halluzinierte. Er war zerfahren, grimassierte stark, deswegen Anstaltsaufnahme. Jetzt allmählich völlig stumpf geworden, nur noch gelegentlich Erregungszustände.

Status: Mittelgroß, in leidlichem Ernährungszustand. Die Pupillen zeigen träge Lichtreaktion. Die Sprache ist schlecht artikuliert, verwaschen, sonst körperlich o. B. Psychisch: Völlig stumpfer Schizophrener, nur noch gelegentlich Erregungszustände, zur Arbeit nicht zu bewegen.

Encephalographie: 7. 5. 1930. Luftliquoraustausch 260 : 275. Occipitofrontale Aufnahme: Seitenventrikel deutlich erweitert, rechts wenig größer als links. Der dritte Ventrikel ist nach rechts verschoben, unterhalb davon sind die Basiscisternen sichtbar. Der subtentorielle Raum ist stark verbreitert, besonders rechts. An der ganzen Convexität gleichmäßig starke Hirnfurchenzeichnung. Die Seitenaufnahme gibt ein entsprechendes Bild. Liquorresorptionsprüfung: Jod wird nach 35 Minuten nachgewiesen und ist noch 52 Stunden lang festzustellen.

Der Raum gebietet mir leider, mich auf diese drei Fälle zu beschränken. Sie liegen klinisch verschieden, weswegen ich sie

aus den 15 untersuchten Fällen herausstellen möchte. Der erste Fall zeigt im Encephalogramm noch verhältnismäßig normale Verhältnisse. Die Erkrankung zeigt eine ausgesprochene Periodizität. Im Intervall ist der Patient leidlich geordnet, etwas läppisch und ein durchaus brauchbarer Hausarbeiter. Vor etwa einem Vierteljahr bekam er einen neuen Schub, welcher jetzt im Abklingen begriffen ist. Der zweite Fall wird ohne weiteres schon klinisch als schwerer liegend betrachtet werden müssen, wenn auch der seit etwa ½ Jahr bestehende katatone Stupor einen Einblick in die Schwere der Gesamterkrankung erschwert. Das Encephalogramm bietet im Gegensatz zum ersten Fall einen schweren pathologischen Befund. Der dritte Fall liegt klinisch am einfachsten. Er zeigt uns das Bild einer abgelaufenen Schizophrenie mit schwerstem Defektzustand. Auch hier bietet das Encephalogramm einen schweren pathologischen Befund. Es erhebt sich nun die Frage, ob ein Parallelismus vom encephalographischen Befund zu der Schwere der Erkrankung besteht. Wenn ich Fall 1 den beiden anderen Fällen gegenüber stelle, muß diese Frage bejaht werden. Auch bei den anderen untersuchten Fällen trat dieser Parallelismus mehr oder weniger deutlich hervor. Sämtliche 15 Fälle zeigten mehrweniger starke Vergrößerung der Ventrikel, Asymmetrien und mehrweniger starke Luftfüllung des subarachnoidealen Raums. Auch der Liquor war stets vermehrt. Die durchschnittliche Menge betrug 185 ccm. Inwieweit es berechtigt ist, anzunehmen, daß die übermäßige subarachnoideale Luftfüllung einer Atrophie der betreffenden Hirnrindenabschnitte entspricht, also im Sinne eines Hydrocephalus ex vacuo zu deuten ist, mag dahingestellt sein. Liquorzirkulationsstörungen können eine Rolle spielen, desgleichen Liquorsekretions- bezw. Resorptionsstörungen und nicht zuletzt innersekretorische Störungen. So wissen wir, daß Hypophyse und Epiphyse einen Einfluß auf die Liquorbildung haben und Antagonisten sind. Eine ganze Reihe Fragen, die in dieser Richtung aufzuwerfen sind, können zur Zeit noch nicht beantwortet werden. Bei der subarachnoidealen Luftfüllung sind in meinen Fällen am meisten und etwa gleichmäßig Stirn und Scheitellappen betroffen, dann kommt der Occipitallappen und zuletzt der Schläfenlappen. Eine Bevorzugung der Schläfen- und Hinterhauptslappen bei halluzinierenden Schizophrenen konnte ich nicht feststellen. Der subtentorielle Raum gelangte stets zur Darstellung und war in 3 Fällen besonders stark verbreitert. Die Liquorresorptionsprüfung ergab in der Mehrzahl der Fälle eine mehrweniger starke Verzögerung

bis zu 3 Stunden, worauf schon Guttmann hingewiesen hat. Diese Fragen interessieren den Anstaltspsychiater an sich weniger. Viel wichtiger ist für ihn die Frage, inwieweit er die Encephalographie in den Dienst der Heilbehandlung stellen kann. Die Schizophrenie ist ein sehr wechselvolles Krankheitsbild. Die Beurteilung, inwiefern Remissionen möglich sind, der Patient der Arbeitstherapie zugänglich ist oder werden kann, ist meist schwierig, häufig unmöglich. Wir sind in dieser Richtung nur zu oft großen Ueberraschungen ausgesetzt. Wie schon erwähnt, bieten Katatone da die größten Schwierigkeiten. In solchen Fällen halte ich die Encephalographie für geeignet, uns Aufschlüsse geben zu können, da sie uns einen Einblick in die Schwere der Erkrankung gestattet. So wird die Encephalographie bei Schizophrenen in vielen Fällen geeignet sein, uns vor falschen Urteilen hinsichtlich der Schwere der Gesamterkrankung zu bewahren. Daß indessen die Bewertung des Encephalogramms lediglich im Rahmen des gesamten klinischen Befundes zu erfolgen hat, ist selbstverständlich. In diesem Sinne angewandt, wird es dem Anstaltspsychiater bei der Beantwortung der zahlreichen an ihn herantretenden Fragen ein wertvoller Berater sein. In Anbetracht des großen Krankenmaterials in Heilanstalten und der Häufigkeit der Schizophrenien glaube ich, daß die Encephalographie bei Schizophrenen gerade dem Anstaltspsychiater das dankbarste Betätigungsfeld bietet, zumal er am besten in der Lage ist, heilpädagogische Maßnahmen praktisch durchzuführen. Der Umstand, daß seiner Beobachtung die Kranken meist längere Zeit zur Verfügung stehen, läßt ihm zudem die Möglichkeit zu, den Krankheitsverlauf auch encophalographisch zu kontrollieren. Gerade bei der Schizophrenie mit ihrem meist schubweisen Verlauf kann die Encephalographie vermittels während der einzelnen Krankheitsperioden ausgeführter Kontrollaufnahmen sicherlich noch interessante Ergebnisse zeitigen.

Aus meinen encephalographischen Untersuchungen kann ich folgende Schlüsse ziehen:

Die Encephalographie ist eine Methode, der sich gerade der Anstaltspsychiater nicht verschließen sollte, zumal sie ihm in vielen Fällen Aufschlüsse zu geben vermag, wo auch die gesamte klinische Untersuchung und Beobachtung nicht in der Lage ist, alle die an ihn herantretenden Fragen zu beantworten. Die praktische Bewertung der Encephalogramme setzt einwandfreieste Technik und Kenntnis der zahlreichen Fehlerquellen voraus und kann lediglich im Rahmen des gesamten klinischen Be-

fundes erfolgen. Es wird nicht immer möglich sein, sich mit Endaufnahmen begnügen zu können, vielfach sind Kontrollaufnahmen unbedingt erforderlich. Prüfungen der Erschließung der liquorführenden Räume sowie der Luftresorption durch Serienaufnahmen werden Einzelfällen vorbehalten bleiben. Die Liquorresorptionsprüfung ist kaum von der Encephalographie zu trennen, ist sie doch in vielen Fällen als eine unumgängliche Ergänzung derselben anzusehen.

Das Hauptaufgabengebiet des Psychiaters sind heilpädagogische Maßnahmen. Es erhebt sich daher die Frage, inwieweit er die Encephalographie in Verfolgung dieser Maßnahmen verwerten kann. Ich kann nach meinen Erfahrungen diese Frage zu Gunsten der Encephalographie bejahen, und zwar bei der Schizophrenie. Sie gestattet uns einen Einblick in die Schwere dieser Erkrankung auch da, wo die klinische Untersuchung und Beobachtung uns kein klares Bild bietet. Sie gewährleistet uns somit die richtige Einschätzung für evtl. heilpädagogische Maßnahmen. Der Encephalographie ist also in dieser Richtung eine nicht zu unterschätzende therapeutische Bedeutung beizumessen.

Literatur.

Bingel: Encephal. Erfahrungen. Zeitschr. f. d. ges. N. u. Psych., 1928, Bd. 114, S. 323.

Fleischhauer: Zur Encephalographie. Zeitschr. f. d. ges. N. u. Psych. 1925, Bd. 94, S. 301.

Foerster: Encephal. Erfahrungen. Zeitschr. f. d. ges. N. u. Psych., 1925, Bd. 94, S. 512.

Guttmann, Ludw. u. Kirschbaum: Das encephal. Bild der progr. Paralyse. Zeitschr. f. d. ges. Neur. u. Psych., Bd. 121, S. 590, 1929.

— Diagnostische Irrtümer infolge technischer Mängel bei Encephalographie. Psych.-Neurol. Wochenschr., Nr. 37, 1928.

Goldbeck-Löwe: Diagnostische Irrtümer infolge techn. Mängel bei der Encephalographie. Bemerkungen zu dem gleichnamigen Aufsatz von Dr. L. Guttmann, und
L. Guttmann: Erwiderung zu vorstehenden Bemerkungen von Goldbeck-Löwe. Psych.-Neur. Wochenschrift Nr. 45, 1928.

Guttmann, Ludw.: Störungen der Liquorzirkulation und Liquorresorption bei Psychosen. Verhandlungen der Gesellschaft deutscher Nervenärzte XIX., gehalten zu Würzburg September 1929, S. 277.

Herrmann u. Herrnheiser: Encephalographische Studien. Zeitschr. f. d. ges. Neur. u. Psych., Bd. 96, S. 730, 1925.

Inglessis, Michael: Ueber Kapazitätsunterschiede der linken und rechten Hälfte am Schädel beim Menschen (insbesondere Geisteskranken und über Hirnasymmetrien). Zeitschr. f. d. ges. Neur. u. Psych., Bd. 97, S. 354, 1925.

Jakobi u. Winkler: Die Bedeutung der Encephalographie für die Heilpädagogik. Zeitschr. für Kinderforschung, Bd. 34, S. 340, 1928.

Klauber, Franz: Postencephalitische Störungen der Liquorzirkulation und Liquorresorption. Zeitschr. f. d. ges. Neur. u. Psych., Bd. 97, S. 266, 1925.

Koschewnikow: Subjektive und objektive Ergebnisse einer encephalographischen Untersuchung. Zeitschr. f. d. ges. Neur. u. Psych., Bd. 104, S. 374, 1926.

Koschewnikow u. Fraenkel: Ueber Encephalographie. Zeitschr. f. d. ges. Neur. u. Psych., Bd. 103, S. 593, 1926.

Rosenstein, Alice: Die Darstellung des Foramen Monroi im encephalographischen Bilde. Zeitschr. f. d. ges. Neur. u. Psych., Bd. 102, S. 420, 1926.

Schwab: Encephalographie, Liquorpassage- und Liquorresorptionsprüfungen im Dienste der Beurteilung von sogenannten Commotionsneurosen. Zeitschr. f. d. ges. Neur. u. Psych., Bd. 102, S. 294, 1926.

Taterka, H.: Die Förderung der Hirndiagnostik durch die Encephalographie. Zeitschr. f. d. ges. Neur. und Psych., Bd. 92, 1—2, S. 418, 1924.

Tschugunoff: Zur Frage über die Veränderung der cerebrospinalen Flüssigkeit nach der Encephalographie. Zeitschrift f. d. ges. Neur. und Psych., Bd. 122, S. 452, 1929.

Wartenberg: Encephalographische Erfahrungen. Zeitschr. f. d. ges. Neur. u. Psych., Bd. 94, S. 585, 1925.

Weber, G.: Ein Beitrag zur kritischen Deutung encephalographischer Befunde. Fortschritte auf dem Gebiete der Röntgenstrahlen, Bd. XI, Heft 3.

Huntingtonsche Chorea

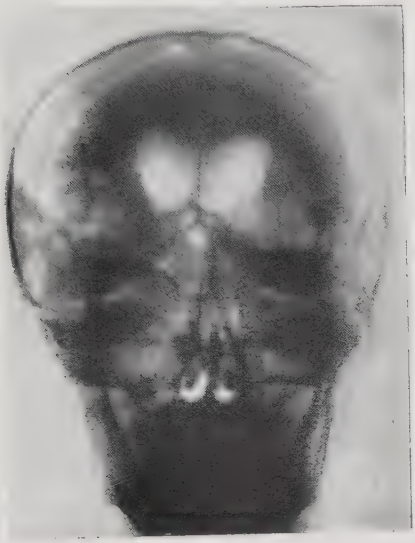

Fall I. Karl Sk.

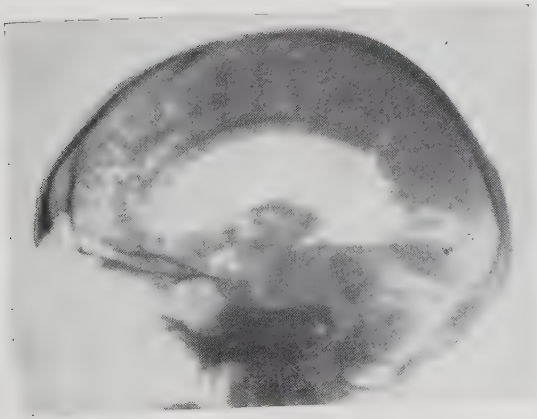

Fall I. linke Seite.

Huntingtonsche Chorea



Fall II. Karl. P.

Parkinsonismus nach Encephalitis lethargica



Fall I. Waldemar B. linke Seite.

Tuberöse Sclerose

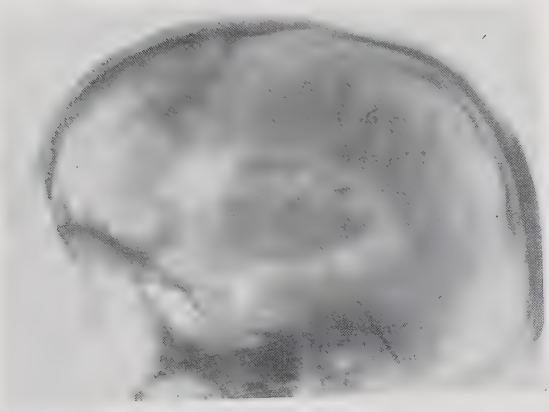

Rudolf D. linke Seite.

Oligophrenien

Fall I. r. S.

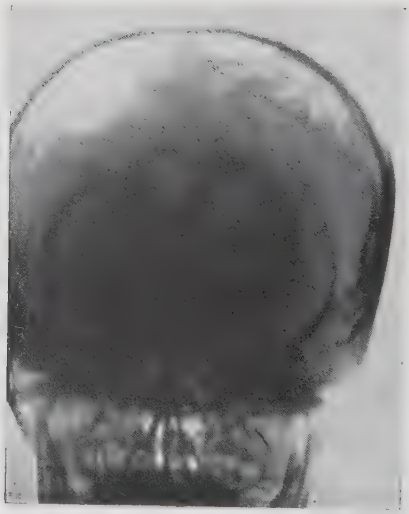

Fall II. Christian St.

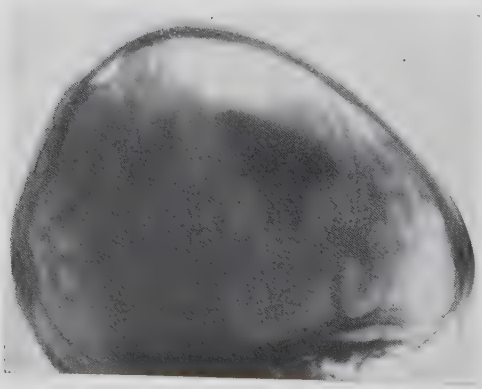

Fall II. rechte Seite.

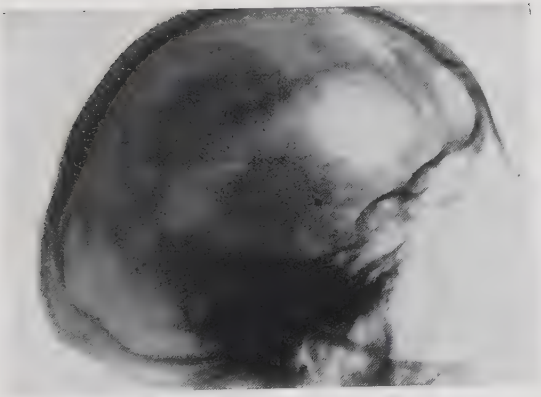

Fall III. linke Seite.

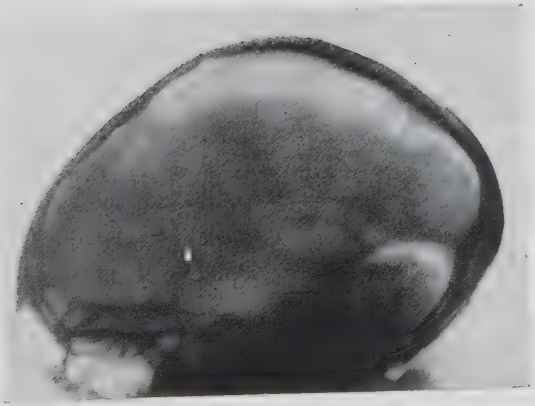

Fall IV. rechte Seite.

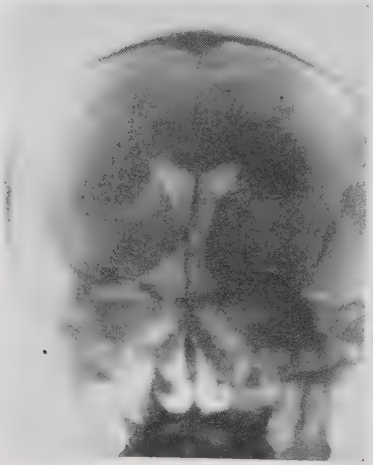

Fall I. Peter T.

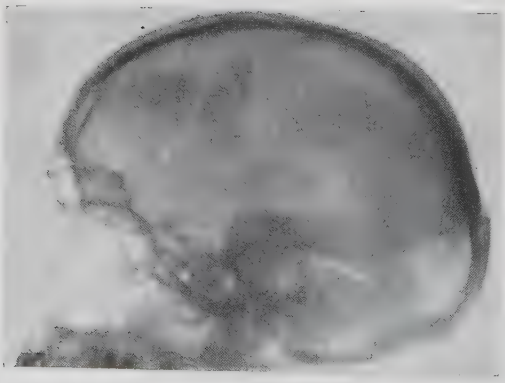

Fall I. linke Seite.

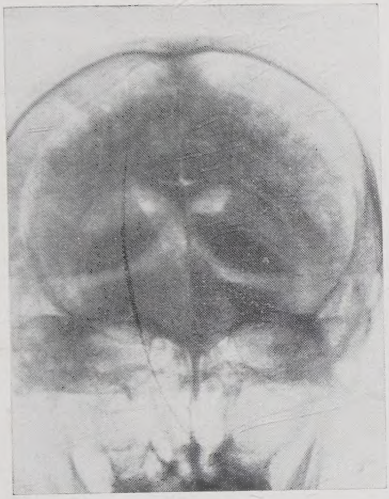

Fall III. Wilhelm B.

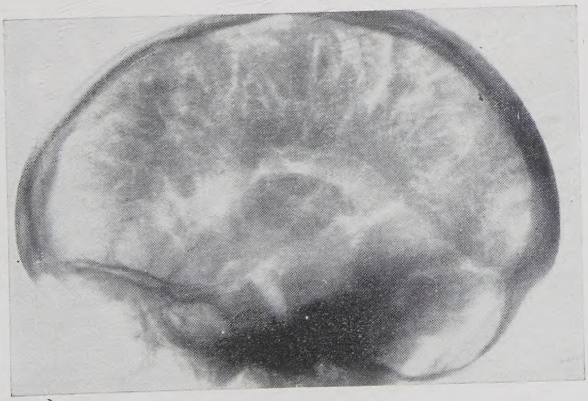

Fall III. linke Seite.

Lebenslauf.

Verfasser wurde am 6. 9. 1899 als Sohn des Gymnasialprofessors Philipp Eberhard zu Mannheim geboren. Er verbrachte seine Schulstudien in Gernsbach i. Baden, Ettlingen und Karlsruhe, genügte seiner Militärdienstpflicht von Anfang 1918 bis Juli 1919, studierte nach abgelegter Reifeprüfung Medizin und 2 Semester Zahnmedizin in Halle, Freiburg und zuletzt in Münster, wo er im Juli 1928 das medizinische Staatsexamen bestand. Das Praktikantenjahr legte er in Meißen i. Sa. ab und ist seit 1. 8. 1929 als Assistenzart in der Landes-Heilanstalt in Neustadt i. Holstein tätig.